Aus der kgl. Chirurgischen Klinik München
Vorstand: Geheimrat Prof. Dr. v. Angerer.

Ein merkwürdiger Blut- und Urinbefund (Filariaerkrankung?)

Inaugural-Dissertation

zur

Erlangung der Doktorwürde

in der

gesamten Medizin

verfaßt und einer

hohen medizinischen Fakultät

der

Kgl. Bayer. Ludwig-Maximilians-Universität zu München

vorgelegt von

Fritz Waitzfelder
aus München.

MÜNCHEN 1917.
Druck der Kgl. Hofbuchdruckerei Kastner & Callwey.

Aus der kgl. Chirurgischen Klinik München
Vorstand: Geheimrat Prof. Dr. v. Angerer.

Ein merkwürdiger Blut- und Urinbefund (Filariaerkrankung?)

Inaugural-Dissertation

zur

Erlangung der Doktorwürde

in der

gesamten Medizin

verfaßt und einer

hohen medizinischen Fakultät

der

Kgl. Bayer. Ludwig-Maximilians-Universität zu München

vorgelegt von

Fritz Waitzfelder
aus München.

R. UNIV
IBLIOTHEEK
LEIDEN

MÜNCHEN 1917.
Druck der Kgl. Hofbuchdruckerei Kastner & Callwey.

Gedruckt mit Genehmigung der medizinischen Fakultät der Universität München.

Referent:
Herr Geheimrat Prof. Dr. von Angerer, Exz.

Meinen Eltern
in Liebe und Dankbarkeit gewidmet!

Fig. I. (Gramfärbung.)

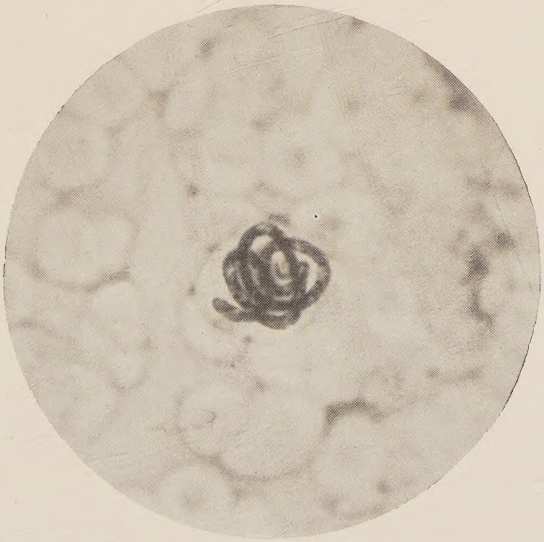

Fig. II. (Gramfärbung.)

Digitized by the Internet Archive
in 2026

https://archive.org/details/IA41552312_0056

Fig. III. (Gramfärbung.)

Fig. IV. (Gramfärbung.)



Fig. V. (Giemsafärbung.)

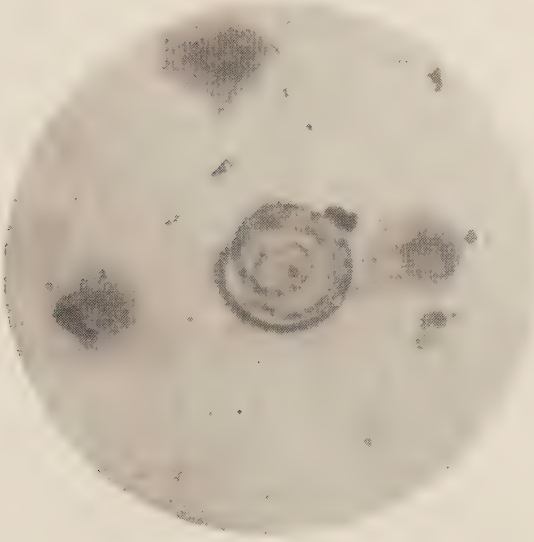

Fig. VI. (Färbung mit Böhmerschem Haematoxylin.)

Es dürfte von Interesse sein, über einen Fall zu berichten, der im Frühjahr 1915 in der kgl. Chirurgischen Klinik zu München beobachtet wurde.

Der Kranke M. R., Kooperator aus A. in Niederbayern, 32 Jahre alt, fand am 17. April 1915 Aufnahme in die Klinik.

Die Familienanamnese ergab nichts von Bedeutung. Außer Kinderkrankheiten, an die sich Patient nicht mehr genau erinnern kann, hatte er im Jahre 1911 einen Hautausschlag, der sich vor allem im Gesicht, an den Armen und am Scrotum bemerkbar machte. Das Gesicht sei stark geschwollen gewesen; über dem Munde traten kleine Bläschen auf, die beim Eröffnen gelbliche, wässerige Flüssigkeit absonderten. Dieser Ausschlag verursachte starkes Jucken, besonders während der Nacht. Später schälte sich die Haut an den Armen und am Scrotum in großen Lamellen ab. Der behandelnde Arzt hielt die Erkrankung für Nesselsucht.

Seine jetzige Krankheit reicht zurück auf das Jahr 1914, wo bei ihm im Juli eine Blinddarmentzündung auftrat; er hatte starke Schmerzen in der rechten Bauchseite, die jedoch nach wenigen Tagen abgeklungen waren. Vom behandelnden Arzte wurde ihm eine Operation vorgeschlagen; er lehnte sie jedoch ab. Ungefähr 14 Tage später verspürte der Patient starke

Schmerzen im Unterleib; es war ihm, als ob er ein heftiges Ziehen im Darme verspürte. Diese Schmerzen kehrten ziemlich regelmäßig jede Woche wieder. Der zugezogene Arzt stellte einen Douglasabszeß fest, den er vom Rectum aus eröffnet habe (nach brieflicher Mitteilung). Es habe sich viel Eiter entleert; die Inzisionswunde sei drainiert worden; jedoch sei der Drain nur wenige Tage liegen geblieben. Auf diese Behandlung hin hatte der Kranke fast keine Schmerzen mehr. Ungefähr acht Tage später stellte sich jedoch starke Verstopfung mit Blähungen ein. Es wurde eine Dickdarmstenose angenommen. Der Zustand des Patienten erforderte wieder einen operativen Eingriff, der ebenfalls anderwärts vorgenommen wurde. Es wurde ein Schnitt in der Medianlinie zwischen Nabel und Symphyse angelegt, worauf eine Enteroanastomose des Dickdarms unter Ausschaltung eines Stückes desselben vorgenommen wurde (ebenfalls nach brieflicher Mitteilung des behandelnden Arztes). Die Operationswunde soll ungefähr 5 Wochen lang geeitert haben. Seit der Operation hatte der Kranke stets leichte Schmerzen im Leib bis zum Februar 1915, wo plötzlich hohes Fieber und starke Schmerzen im Leib auftraten. Die akuten Erscheinungen erforderten einen abermaligen Eingriff. Der Leib des Patienten wurde wieder an der nämlichen Stelle eröffnet, wie das letzte Mal. Es soll sich darin sehr viel Blut, jedoch kein Eiter vorgefunden haben. Von jetzt an wurde die Bauchwunde lange Zeit drainiert. Der Kranke blieb auch fieberfrei. Anfangs März 1915

durfte Patient aufstehen und am 20. März wurde er vom dortigen Arzt entlassen.

Es trat jedoch sehr bald wieder Fieber auf; der Kranke fühlte sich schwach, sein Appetit war sehr gering; es bestand diarrhoischer Stuhl, der bis sechsmal täglich erfolgte und Schleimfäden und kleine Blutklümpchen enthalten haben soll; außerdem traten häufig Schmerzen beim Wasserlassen auf; der Urin sei sehr trübe gewesen; am Grunde des Uringlases soll sich dauernd dicker Eiter abgesetzt haben; manchmal seien auch kleine, hellrote Blutklümpchen darin enthalten gewesen. Das Fieber des Kranken wäre seither abends und besonders nachts am höchsten; er mußte dabei stark schwitzen und verspürte ein unangenehmes Brennen unter der Haut, besonders an den Beinen, so daß er im Bett jede Bedeckung als Last empfand. Diese Erscheinung verursachte bei ihm ein beängstigendes Gefühl. Es machte sich auch starker Durst unangenehm bemerkbar; außerdem klagte der Kranke noch über häufiges Aufstoßen.

Die Beschwerden des Patienten bei seiner Aufnahme in die Klinik sind im wesentlichen die eben genannten.

Patient hat nur einmal in seinem Leben Deutschland verlassen und zwar im Juli 1910, wo er eine Reise nach Venedig machte und mit einem Schiff über das Adriatische Meer nach Triest fuhr. Er hielt sich fast immer in Niederbayern auf.

Status praesens: Der Zustand des mittelgroßen Patienten bei seiner Einlieferung in

die Klinik war ein äußerst schlechter. Seine Muskulatur war völlig atrophisch. Er war fast zum Skelett abgemagert, jedoch geistig völlig frisch.

Die Wangen sind stark eingefallen. Allenthalben auf der Stirne bestehen größere und kleinere, pigmentierte Stellen. Die Pupillen reagieren prompt auf Lichteinfall und Konvergenz.

Die Tonsillen und der weiche Gaumen sind leicht gerötet; es ist nirgends ein Belag vorhanden. Die Mundschleimhaut ist blaß. Die Zähne sind meist gut erhalten. Die Zunge ist von fleckig verteiltem, bräunlichem Belage bedeckt.

Die Zervikaldrüsen sind nicht besonders palpabel. Es ist keine Struma vorhanden.

Beide Seiten des Thorax sind gleich gut gewölbt, gehen bei der Atmung gleichmäßig mit. Die Interkostalräume sind eingefallen, die Supraklavikulargruben stark eingesunken.

Die Grenzen des Herzens sind normal, die Töne rein; Geräusche sind nicht zu hören.

An den Lungen ist nirgends Dämpfung oder Schallverkürzung nachweisbar; die Grenzen sind gut verschieblich; allenthalben ist reines Vesikuläratmen zu hören. Irgendwelche Nebengeräusche sind nicht vorhanden.

Das Abdomen ist weich, leicht eindrückbar, nirgends druckempfindlich, nur etwas in der Blasengegend. Es besteht eine Hernia umbilicalis von ungefähr Walnußgröße ohne ständigen Inhalt; die Bruchpforte ist für eine Fingerkuppe gut durchgängig. In der Medianlinie zwischen Nabel und Symphysis ossis pubis verläuft eine

weiche, etwas gerötete, glänzende, gespannte Laparotomienarbe, die ungefähr 8 Querfinger lang und 2 bis 3 Querfinger breit ist. Bei Hustenstößen wölbt sich die Bauchwand in ihrem Bereich etwas vor. Leber und Milz sind nicht vergrößert.

Kubital- und Axillardrüsen sind nicht palpabel. Die Armmuskulatur ist sehr atrophisch, so daß der Oberarm mit einer Hand leicht zu umfassen ist. Die grobe Kraft ist sehr mäßig.

In der Leistenbeuge besteht beiderseits je eine haselnußgroße, derbe Drüse; die linke ist auf Druck etwas schmerzhaft.

Die Muskulatur der Beine ist ebenfalls sehr atrophisch. Hier bestehen auch leichte Ödeme, besonders an den Oberschenkeln.

Das Nervensystem ist völlig intakt.

Bei rektaler Untersuchung findet man oberhalb der Prostata, dem Douglas entsprechend, einen für einen Finger knapp durchgängigen Spalt, der in eine vielleicht hühnereigroße, unregelmäßige Höhle führt, in der etwas Kot und Eiter vorhanden ist.

Der Urin ist milchig trübe. Am Boden des Uringlases ist ein dicker gelblich weißer Niederschlag mit Schleimfäden und einigen kleinen Blutklümpchen vermischt. Die Reaktion ist schwach sauer.

Albumen: stark positiv. Sanguis: positiv. Saccharum: negativ. Urobilin: negativ. Urobilinogen: negativ. Bilirubin: negativ. Diazzo: negativ. Indican: negativ.

Das Sediment, fast die Hälfte des Glases er-

füllend, enthält massenhaft Epithelien und besonders Leukozyten.

Die abendlichen Temperaturen übersteigen 39 Grad; morgens sind sie um 38 Grad.

25. IV. Der Patient hat hohe Temperaturen bis über 39 Grad. Zweistündlich gemessen lassen sich zwei Höhepunkte des Fiebers feststellen: mittags zwischen 2 und 4 Uhr und nachts etwas nach 12 Uhr. Der Kranke fühlt sich sehr matt und niedergeschlagen. Besonders nachts ist starkes Hitzegefühl und Brennen unter der Haut vorhanden.

5. V. Der Kranke hatte heute Abend einen Schüttelfrost. Er klagte letzte Nacht besonders über das unangenehme Brennen und Kribbeln unter der Haut, das so stark war, daß er sich unmöglich zudecken konnte.

9. V. Der Patient hatte wieder einen Schüttelfrost. Er klagt auch über starke Durchfälle und große Appetitlosigkeit.

12. V. Wegen des stark eitrigen Sediments im Urin werden gefärbte Präparate vom Sediment angefertigt (Gramfärbung). Es finden sich neben wenigen Bazillen der Coligruppe und einigen Streptokokken einige zusammengerollte, größtenteils grampositive, wurmähnliche Gebilde, welche in dieser Form nur wenig mehr Raum einnehmen, wie ein weißes Blutkörperchen.

15. V. 12 Uhr mittags: Blutentnahme aus der Fingerkuppe mittels Frankscher Nadel. Die Ausstrichpräparate sind steril.

Blutbild:
Polynukleäre und polymorphkernige Leukozyten 73,5 %,
Lymphozyten 14,7 %,
Eosinophyle Leukozyten 3,7 %,
Mastzellen 1,4 %,
Übergangsformen 6,7 %.

18. V. Im Urinsediment werden neben Bazillen der Coligruppe und Streptokokken sehr viele der oben erwähnten wurmähnlichen Gebilde gefunden. (Es wurden dreifach filtrierte, frische Reagentien zur Gramfärbung verwandt.)

20. V. 8 Uhr 30 abends: Blutentnahme aus der Fingerkuppe mittels Frankscher Nadel. Im Blutausstrichpräparat sind sehr viele wurmähnliche Gebilde, gleich denen im Urin, zu finden; sonst ist es steril. Die wurmartigen Gebilde waren sowohl nach Gram als auch nach Giemsa färbbar.

22. V. Die gefundenen Gebilde wurden allgemein für Mikrofilarien gehalten, so daß angenommen werden mußte, daß viele der Krankheitserscheinungen und besonders der ganze desolate Zustand des Patienten durch die gefundenen Parasiten bedingt seien. Es wurde daher dem Patienten versuchsweise 0,45 Neosalvarsan intravenös verabreicht, das gut vertragen wurde. Abends treten keine weiteren Fiebersteigerungen auf.

23. V. 8 Uhr abends: Blutentnahme aus der Fingerkuppe mittels Frankscher Nadel. Die Ausstrichpräparate sind steril.

24. V. Der Patient gibt an, er habe die letzte Nacht gut geschlafen. Im Urinsedimentpräparat,

nach Gram gefärbt, wurden keine weiteren wurmartigen Gebilde mehr gefunden. Es waren jedoch bedeutend mehr Bakterien darin als früher.

26. V. Heute wurden 0,6 Neosalvarsan intravenös injizert. Abends tritt ein leichter Schüttelfrost auf.

28. V. 8 Uhr abends: Blutentnahme aus der Fingerkuppe mittels Frankscher Nadel. Die Ausstrichpräparate sind steril. Auch heute Nacht hat der Kranke ausnehmend gut geschlafen; das Brennen unter der Haut ist verschwunden; er könne sich jetzt gut mit dem Federbett zudecken, was ihm früher eine Last gewesen sei. Es besteht kein Durchfall mehr.

29. V. Das Urinsediment nach Gram gefärbt, ergibt auch heute keine derartigen wurmähnlichen Gebilde mehr; jedoch sind sehr viele Bakterien, besonders aus der Koligruppe, vorhanden. Die Menge der darin enthaltenen Leukozyten ist noch unverändert.

Das subjektive Befinden des Patienten hat sich bedeutend gebessert; er klagt jedoch über Schmerzen in der Analgegend. Rechts neben dem Sphincter ani besteht in ungefähr Taubeneigröße ein periproktitisches Infiltrat. Feuchter Verband.

30. V. Während der letzten Nacht ist der spontane Durchbruch des außerordentlich rasch sich erweichenden periproktitischen Infiltrates erfolgt. Der Inhalt des Abszesses bestand aus hämorrhagisch-eitriger Flüssigkeit. Bei rektaler Untersuchung findet man knapp hinter dem Sphincter ani eine für einen Finger gut durchgängige Öffnung, die in eine buchtige, seitlich

rechts liegende Höhle mit glatten Wänden führt, die in ihren abhängigen Partien mit Eiter erfüllt ist. Die Größe der Höhle läßt sich nicht mit Sicherheit bestimmen, da der Grund nicht mit dem Finger zu erreichen ist, und wegen der enormen Schmerzhaftigkeit auf ein Eingehen mit Instrumenten verzichtet wird. Am palpierenden Finger findet sich viel rahmiger, mit Blut und Kot vermischter Eiter. Im Ausstrichpräparat können ebenfalls keine wurmähnlichen Gebilde nachgewiesen werden (auch nach Mitteilung des bakteriologischen Institutes, wohin Eiter zur Untersuchung eingesandt worden war).

1. VI. Bei der Urinuntersuchung war nur Eiweiß und Blut stark positiv; alle übrigen Proben waren negativ. Das Sediment enthält massenhaft Leukozyten, wenig Epithelien und Erythrozyten. Im nach Gram gefärbten Sedimentpräparat sind keine wurmähnlichen Gebilde, jedoch sehr viele Bazillen der Coligruppe, bedeutend mehr, wie in den früheren Präparaten, und wenig Streptokokken zu finden.

2. VI. Das subjektive Befinden des Patienten ist gut; sein Appetit jedoch noch äußerst gering. Über der Fossa jugularis, am Halse rechts, hat der Kranke eine kleine zirkumskripte, besonders auf Druck schmerzhafte Stelle. Ebenda, vielleicht etwas mehr seitlich, ist unter dem M. sterno-cleido-mastoideus eine kleine, derbe Resistenz zu fühlen.

3. VI. Die Druckempfindlichkeit am Halse ist noch unverändert vorhanden. Es werden feuchte Halswickel und Mundspülungen mit Was-

serstoffsuperoxyd verordnet, da außerdem ein starker, weißlicher Belag auf der Zunge besteht.

5. VI. Der Belag auf der Zunge, wie auch die Schmerzhaftigkeit im Halse sind völlig verschwunden. Blutentnahme aus der Fingerkuppe: die Ausstrichpräparate sind steril.

6. VI. Bei neuerlicher Urinuntersuchung ist wieder Eiweiß und Blut stark positiv; die übrigen Reaktionen sind negativ. Im Sediment sind massenhaft Leukozyten, wenig Epithelien und rote Blutkörperchen, viele Bakterien der Coligruppe und Kokken vorhanden, jedoch keine wurmähnlichen Gebilde mehr. Der Kranke erhält innerlich Amphotropin.

10. VI. Der Patient verspürt an der rechten Thoraxseite, in der vorderen Axillarlinie, im Bereich der 6. und 7. Rippe, besonders beim Atmen heftige Schmerzen. Eine Schallverkürzung ist nirgends nachweisbar; jedoch hört man an der vorher erwähnten Stelle, die ungefähr kleinhandtellergroß ist, deutliches Reibegeräusch: Pleuritis sicca. Es werden Jodtinkturpinselungen vorgenommen; außerdem wird ein Thermophor aufgelegt und Aspirin verordnet.

13. VI. Blutentnahme aus der Fingerkuppe: Die Ausstrichpräparate sind steril.

15. VI. Das Stechen in der rechten Seite ist fast gänzlich verschwunden. Man kann kein Reibegeräusch mehr nachweisen. Das subjektive Befinden des Patienten bessert sich ständig. Der Appetit hat bedeutend zugenommen. Die Höchsttemperaturen übersteigen nicht mehr 38 Grad.

17. VI. Da der Urin noch immer gleichmäßig

stark getrübt ist und viel fadenziehendes, eitriges Sediment enthält, wird eine Blasenspülung mit einpromilliger Argentum-nitricum-Lösung vorgenommen. Daraufhin abendliche Temperatursteigerung auf 39,3 Grad.

19. VI. Blutentnahme aus der Fingerkuppe: Die Präparate sind steril. Der Urin, der nach der Spülung drei Tage lang klarer war, nimmt wieder seine frühere Trübung an.

25. VI. Blutentnahme aus der Fingerkuppe: Die Präparate sind steril.

26. VI. Im Urinsedimentpräparat konnten keine derartigen wurmähnlichen Gebilde mehr nachgewiesen werden. Es sind viele Leukozyten und Epithelien und massenhaft Bakterien vorhanden.

1. VII. Blasenspülung mit 2 proz. Borsäurelösung, die von jetzt an täglich wiederholt wird. Es wird versucht, einen Dauerkatheter liegen zu lassen. Der Kranke läßt ihn jedoch wegen starken Brennens in der Harnröhre nach einer halben Stunde wieder entfernen.

5. VII. Bei rektaler Untersuchung, die jetzt nicht mehr so schmerzhaft ist, findet man den periproktitischen Abszeß nur noch als ganz kleine Höhle vor. Der Eingang in den Douglasabszeß ist gegen früher bedeutend erweitert; ein Finger läßt sich mit Leichtigkeit einführen. Die Abszeßhöhle ist noch fast apfelgroß; die glatten Ränder weisen einige Buchten auf. Die Größe der Höhle ist jetzt gut durch Abtasten festzustellen. Ihr Inhalt, der zum Teil durch den eingeführten Finger entleert werden kann, besteht, genau wie das

letzte Mal, aus Eiter, Blut, Faeces und einigen nekrotischen Gewebsfetzen. Im Ausstrichpräparat vom Abszeßinhalt lassen sich keine wurmähnlichen Gebilde nachweisen.

10. VII. Auf Anraten von Herrn Dr. Martin Mayer vom Institut für Schiffs- und Tropenhygiene in Hamburg, dem ich gleich an dieser Stelle für seine gütigen Ratschläge bestens danke, werden mit Böhmerschem Haematoxylin gefärbte Blutausstrichpräparate angefertigt. Die Prapärate sind jedoch steril.

12. VII. Im Urinsediment, ebenfalls mit Haematoxylin gefärbt, werden keine wurmartigen Gebilde gefunden.

15. VII. Der Kranke fühlt sich wieder sehr schwach, nachdem er in den letzten Tagen, mehrmals mit dem Fahrstuhl, ins Freie gebracht worden war. Es treten wieder abendliche Fiebersteigerungen über 39 Grad auf. Der Appetit ist wieder geringer geworden.

20. VII. Das subjektive Befinden des Patienten ist wieder besser. Er verlangt nach Hause gebracht zu werden.

21. VII. Blutentnahme aus der Fingerkuppe. Die Präparate sind steril. Im Urinsediment können ebenfalls keine wurmähnlichen Gebilde mehr gefunden werden.

25. VII. Blutentnahme aus der Fingerkuppe: Die Präparate sind steril. Der Kranke wird auf seinen dringenden Wunsch hin entlassen. Er fährt nach seiner Heimat in Niederbayern. Während der Fahrt soll er kurze Zeit bewußtlos gewesen sein.

Entlassungsbefund: Das Allgemeinbefinden des Kranken ist sehr schlecht; er fühlt sich äußerst matt, hat jedoch keine Schmerzen mehr. Es besteht noch immer starke Atrophie der gesamten Muskulatur. Außer dem noch unveränderten Douglas-Abszeß ist bei rektaler Untersuchung noch die kaum mehr haselnußgroße Höhle des periproktitischen Abszesses zu finden. Sonst weist der Kranke keine weiteren Krankheitszeichen mehr auf. Der Urin ist noch immer in gleicher Weise getrübt und enthält massenhaft Leukozyten und Bakterien, vereinzelte Epithelien und Erythrozyten.

Zusammenfassendes Krankheitsbild:

Beim Patienten tritt ungefähr ein halbes Jahr nach einer Reise nach Italien ein urtikariaähnlicher Ausschlag auf. Erst nach ungefähr drei Jahren machte sich bei ihm eine Erkrankung im Leibe bemerkbar, die schließlich in einem Douglasabszeß ihren Ausgang fand, nachdem der Kranke eine perforative Appendizitis mit daran anschließender Peritonitis durchgemacht hatte. Der Kranke litt weiterhin noch an einer heftigen Zystitis (ob der Eitergehalt im Urin allein davon herrührte, oder ob die Niere mit beteiligt war, ließ sich nicht mit Sicherheit feststellen). Eine zystoskopische Untersuchung war wegen des schlechten Allgemeinzustandes des Kranken und wegen des abnorm engen Orificium urethrae nicht durchführbar. Inwieweit die Erkrankungsformen durch die im Blut und Urin gefundenen wurmähnlichen Gebilde bedingt waren, muß zurzeit noch eine offene

Frage bleiben. Sollten diese die primäre Veranlassung der Erkrankung gewesen sein, so ist doch sicher ihre Schwere durch eine sekundäre Infektion mit anderen Keimen bedingt. Vielleicht sind diese wurmähnlichen Gebilde nur ein zufälliger Nebenbefund. Sicher ist jedoch, daß sie nach Neo-Salvarsan-Injektionen nicht mehr aufgefunden werden konnten, und daß darnach im Befinden des Kranken eine momentane, deutliche Besserung zu bemerken war, wenn auch die einzelnen Krankheitserscheinungen fast völlig in ihrer früheren Heftigkeit verblieben.

Bei einem späteren Besuche, im September 1915, in der Heimat des Patienten bestand bei diesem noch unverändert die Atrophie der gesamten Muskulatur. Rechts neben der Blase, im Abdomen war ein harter, kleinapfelgroßer Tumor zu palpieren, der der Unterlage ziemlich fest aufsaß. An beiden Beinen bestanden starke Ödeme, die früher niemals derartig aufgefallen waren. Der Urin war noch von derselben Beschaffenheit, wie bei der Entlassung aus der Klinik. Die Angehörigen des Patienten erzählten, daß mit dem Urin dreimal ungefähr haselnußgroße, runde Gebilde abgegangen seien, die von einer dünnen, derben Kapsel umgeben waren. Der Inhalt der Kapsel habe aus „Fleisch" von rötlicher Farbe bestanden. Diese Kapseln seien jedoch leider weggeworfen worden, und trotz dringenden Ersuchens wurden keine weiteren in die Klinik eingesandt. Weitere Einzelheiten über den Krankheitsverlauf konnten leider auch nicht in Erfahrung gebracht werden, da der Kranke seit seiner Entlassung aus

der Klinik keinen Arzt mehr zu Rate gezogen hatte. Bei der damaligen Anwesenheit beim Patienten wurden Blutpräparate entnommen; diese erwiesen sich jedoch als steril. Inzwischen ist der Kranke anfangs Oktober 1915 gestorben. Eine Sektion ist nicht vorgenommen worden, da trotz vorheriger Rücksprache mit den Angehörigen eine Mitteilung des Todes nicht erfolgte.

Nähere Angaben über die gefundenen wurmartigen Gebilde:

Die Mikrophotogramme wurden in 1151facher Vergrößerung angefertigt.

Nach genauer Berechnung schwankt die Länge der Gebilde in ausgestrecktem Zustande zwischen 85 und 130 μ, ihre Dicke zwischen 1,5 und 3 μ.

Zur Färbung wurden nur die Methoden nach Gram und nach Giemsa angewandt; die letztere auch nur bei einem Präparate, um die von verschiedenen Seiten aufgestellte Behauptung, die fraglichen Gebilde seien in den zur Gramfärbung verwandten Reagentien enthalten gewesen, zu widerlegen. Aus dem nämlichen Grunde wurden auch bei späteren Gramfärbungen nur frisch bereitete Lösungen benützt; die fraglichen Gebilde erschienen jedoch in gleicher Weise wie früher gefärbt. Außerdem wurden noch alle Reagentien unmittelbar vor dem Gebrauch dreimal filtriert. (Die günstigeren Färbungsmethoden für Filarienlarven in Blut- und Urinpräparaten wurden leider erst später bekannt, als bereits keine frischen, ungefärbten Präparate mehr vorhanden

waren.) Bei späterer Umfärbung mit Böhmerschem Haematoxilin konnte man außer einer scheinbaren Vakuolenbildung keine weiteren Einzelheiten erkennen.

Es konnten mehrere Formen der wurmähnlichen Gebilde unterschieden werden, was vielleicht auf Schrumpfungs- oder Quellungsvorgängen beim Färbungsprozeß beruht.

Die erste Form erschien im Grampräparat bei geringer Vergrößerung blau; bei starker lassen sich grampositive und -negative Abschnitte unterscheiden, wobei die grampositiven bedeutend überwiegen und scheinbar aus dunkleren und helleren Granula zusammengesetzt sind. An dem einen Ende zeigt sich eine kolbige Auftreibung, an deren Spitze (s. Fig. I) scheinbar ein kleiner stachelförmiger Fortsatz vorhanden ist. Das andere Ende verjüngt sich allmählich, in ein Drittel der Länge beginnend, auf ungefähr ein Drittel der ursprünglichen Dicke, um leicht abgerundet zu enden. Bei einigen verjüngt sich dieses Ende in einer Ausdehnung von ungefähr 5 μ unmittelbar auf ungefähr ein Viertel seiner ursprünglichen Dicke. Hier besteht auch eine schärfere Abknickung (s. Fig. II). Die Gebilde waren meist in mehreren Windungen, ja zu einem Knäuel zusammengerollt, bei den Blutpräparaten meist in einer scheinbar glattrandigen Kapsel gelegen, die, als solche, falls es sich bei den gefundenen Gebilden um Tiere handelt, leicht dadurch entstanden ist, daß die Parasiten an einer Stelle des glatten Objektträgers rasche, schlängelnde Bewegungen ausführten, zu dem Zeitpunkt, wo das

Blut, beziehungsweise das Serum in den Gerinnungszustand überging. Durch die Bewegungen wurden die Blutpartikelchen zur Seite gedrängt und so außerhalb des Aktionsradius der Tiere fixiert. So gewinnt es den Anschein, daß die Gebilde in einem von jeglichen Bestandteilen freien Hohlraum eingebettet sind (s. Fig. II und III). Die obenerwähnte Form war sowohl im Blute wie im Urin zu finden.

Eine weitere Form (s. Fig. IV Nr. 2) erschien in schwächerer Vergrößerung rot, bei stärkerer konnte man dunkler und heller gefärbte Abschnitte unterscheiden, die teilweise leichte Körnelung aufwiesen. Diese Art war weniger regelmäßig in ihren Windungen, mehr leblos aussehend (vielleicht handelt es sich, falls tierische Parasiten in Betracht kommen, um abgestorbene Individuen der vorher erwähnten Art). Diese Form kam nur vereinzelt vor. Im Blute konnten nur drei Exemplare, im Urin auch nur wenige gefunden werden. Die Länge war die nämliche, wie bei der vorigen Art, ihre Dicke betrug nur ungefähr 1,5 μ an der dicksten Stelle in der Mitte. Gegen die Enden zu verjüngten sich die Gebilde auf ungefähr die Hälfte.

Ein Versuch mit Giemsafärbung, bei einer Färbungsdauer von 24 Stunden, ergab ein bedeutend schlechteres färberisches Resultat (siehe Fig. V). Die Konturen waren hier teilweise verwaschen. Diese Färbung wurde, wie schon oben erwähnt, nur angewandt, um dem Einwand zu begegnen, daß die wurmähnlichen Gebilde aus den zur Gramfärbung verwendeten Reagentien

stammten. Deshalb wurde auch bei späteren Gramfärbungen frisch destilliertes Wasser aus einem sterilen Gefäß verwandt, wobei stets wieder dieselben Gebilde in den der betreffenden Periode entstammenden Präparaten vorhanden waren. Es muß auch als auffallend erwähnt werden, daß nach den Neo-Salvarsan-Injektionen bei aufmerksamstem Durchmustern der Präparate keine solchen Gebilde mehr in ihnen gefunden wurden, was auch als sicherer Beweis dafür gelten kann, daß sie nicht schon vorher auf den Objektträgern vorhanden gewesen waren, da diese zu allen Zeiten aus demselben Behälter stammten, in dem sie nur genauestens gereinigt aufbewahrt wurden.

Da keine ungefärbten Präparate aus der Periode, in der die wurmähnlichen Gebilde sicher vorhanden waren, mehr zur Verfügung standen, wurden, um wenigstens eine der vom Institut für Schiffs- und Tropenhygiene geratenen Färbungsmethoden anzuwenden, einige Grampräparate entfärbt und mit Boehmerschem Haematoxilin neuerdings gefärbt.

Bei dieser Färbung waren nun bei den meisten Formen im Innern der wurmähnlichen Gebilde, kettenförmig angeordnet, fast die ganze Dicke der Gebilde erfüllend, rundliche bis ovale, glattwandige Hohlräume zu sehen, die den Eindruck von Vakuolen machten (s. Fig. VI).

In der Literatur fanden sich bis jetzt noch zweimal ähnliche Befunde. Die Krankheitsbilder gleichen dem unseren nur in wenigen Punkten, jedoch stimmen die beigegebenen Abbildungen

der wurmartigen Gebilde fast in allen Einzelheiten mit den unseren überein.

Der erste Fall wurde von Herrn Dr. Reichmann in der Münchener Medizinischen Wochenschrift, 57. Jahrgang, Nr. 44 besprochen; der andere ist von Herrn Dr. Bockhorn in der Medizinischen Klinik, 11. Jahrgang, Nr. 37 aufgeführt und betrifft drei kriegsgefangene Russen.

Bei dem Falle Reichmann wurden die fraglichen Parasiten nur im Pleurapunktat entdeckt und waren, wie in unserem Falle, nach einer Salvarsaninjektion nicht mehr zu finden. Auch trat daraufhin eine merkliche Besserung im Befinden des Kranken auf. Doch dürfte dies hier nicht so sehr ins Gewicht fallen, da der Kranke außerdem mit Lues behaftet war. In der Krankengeschichte fallen allerdings manche Ähnlichkeiten mit unserem Falle auf: so die Schmerzen im Leib, die Ödeme, schließlich sogar die Pleuritis, die bei unserem Falle nur kurze Zeit bestand, trocken war und völlig in den Hintergrund trat. Daß die fraglichen Parasiten hier im Blute nicht nachgewiesen wurden, kann auf Zufall beruhen; vielleicht wurden die Präparate nicht zur richtigen Tageszeit — in unserem Falle nach Eintritt der Dunkelheit — angelegt. Im Urin sind ebenfalls keine gefunden worden. Das Krankheitsbild war in diesem Falle ebenfalls ein sehr schweres, mit starker Abmagerung verbunden. Die Bilder der von Herrn Dr. Reichmann als Filarienlarven angesprochenen Gebilde, besonders Fig. 1 und Fig. 4 seiner Arbeit, stimmen mit unseren Befunden völlig überein. In einer Erwiderung

darauf von Herrn Prof. Dr. Fülleborn in der nämlichen Zeitschrift, 58. Jahrgang, Nr. 10, bestreitet dieser die Natur der Gebilde als Mikrofilarien wegen des Fehlens von für Filarien charakteristischen Einzelheiten, wie besonders der Kerne, und wegen der allen Erfahrungen widersprechenden Tatsache, daß auf Salvarsaninjektion Heilung einer Filarienerkrankung eingetreten sei.

Diese Ablehnung müßte natürlich auch auf unseren Fall bezogen werden. Was die Beeinflußbarkeit der Filarien durch Salvarsan betrifft, war Herr Dr. Martin Mayer auch der Ansicht, daß, falls die Gebilde Filarienlarven wären, höchstens diese durch Salvarsan beeinflußt und vielleicht zum Verschwinden gebracht werden könnten; Muttertiere würden jedoch nach den bisherigen Erfahrungen am Leben bleiben. Bei unserem Falle wurden die Gebilde allerdings nur einmal im Blute, jedoch an verschiedenen Tagen im Urin gefunden, so daß hier nicht von einem einmaligen, zufälligen Befund gesprochen werden kann.

Beachtenswert ist noch folgender Punkt, daß sowohl der Kranke im Falle Reichmann wie der in unserem niemals Europa verließen, so daß, falls die Annahme einer Filarienerkrankung mit Recht besteht, sie nur in der Heimat erworben sein kann.

Bei den Fällen Bockhorn handelt es sich um kriegsgefangene Russen, die teilweise aus Asien stammten oder dort gewesen waren.

Beim ersten Falle bestanden Ödeme und

Schmerzen in den Beinen, Fieber mit Schüttelfrost, dieses wahrscheinlich durch eine gleichzeitig bestehende Rekurrenserkrankung bedingt. Der Urin war eiweißfrei und ohne Formbestandteile. Auf Salvarsan verschwanden die Rekurrensspirillen; es wurde jedoch erst später in einem Präparate ein Exemplar der wurmähnlichen Gebilde gefunden, sonst aber keines mehr. Dies kann jedoch nicht sicher als Gegenbeweis gegen die Beeinflußbarkeit der fraglichen Gebilde durch Salvarsan sprechen, da, bei der Schwierigkeit die fraglichen Parasiten aufzufinden, diese anfangs übersehen worden sein können, und erst später ein überlebendes oder neu gebildetes Exemplar gefunden wurde. In diesem Falle wäre außer den Ödemen kein weiterer Punkt, der mit dem klinischen Bilde einer Filariaerkrankung übereinstimmt.

Beim zweiten Falle bestehen Husten, Kopf- und Halsschmerzen, Ödeme und Hämorrhagien am rechten Oberarm. Das Abdomen und die vergrößerte Milz waren druckempfindlich. An den Beinen bestanden Ödeme mit Druckschmerzhaftigkeit. Später trat über der linken Clavicula eine geschwollene Lymphdrüse auf. Es bestand auch hohes Fieber. Der Urin war stets frei von Eiweiß und Formbestandteilen. In diesem Falle wurden die fraglichen Gebilde zweimal im Blute gefunden. Mit unserem Falle stimmen auch hier nur die Ödeme an den Beinen überein; ferner waren in beiden Fällen Drüsenschwellungen vorhanden, bei uns in der Inguinalgegend, hier in der Supraclaviculargrube.

Beim dritten Fall bestanden ebenfalls Ödeme und Schmerzen in den Beinen, wo auch Parästhesien sich unangenehm bemerkbar machten. Auch war bei ihm Anästhesie für Kälte und allgemeine Hypästhesie vorhanden. Der Kranke hatte auch Schmerzen beim Atmen, scheinbar durch eine leichte, trockene Pleuritis bedingt. Im Urin sind nur spärliche Formbestandteile. Der fragliche Parasit wurde nur bei einmaliger Blutentnahme gefunden.

Übereinstimmungen bestehen hier wieder mit unserem Falle in den Ödemen an den Beinen, außerdem in den Parästhesien und vielleicht in der Pleuritis. In der Entgegnung auf Dr. Bockhorns Arbeit behauptet Dr. Rodenwaldt in der Medizinischen Klinik 11. Jahrg. Nr. 44, es handle sich in diesen drei Fällen nur um Verunreinigungen; jedenfalls habe er schon bei seinem eigenen Kinde derartige Befunde gemacht, die er nur als solche anerkennen konnte.

Es handelt sich also in unserem Falle wie in den eben erwähnten um einen ähnlichen, wenn nicht um den nämlichen mikroskopischen Befund. Es wurde stets mit größter Sterilität und Sorgfalt bei der Gewinnung der fraglichen Präparate vorgegangen, so daß eine künstliche Verunreinigung ausgeschlossen sein dürfte. Sollte es sich nun wirklich nicht um eine kleine Nematodenlarve handeln, so müßte, was ich besonders bei unserem Falle, bei dem die fraglichen Gebilde einmal im Blute und zweimal im Urin gefunden wurden, erwähnen möchte, die Gebilde schon im Blute oder im Urin *im* Patienten gewesen sein.

Sollte es sich in unserem Falle also wirklich um eine Filariaerkrankung handeln, so kämen doch wahrscheinlich nur wenige Krankheitserscheinungen als von den Parasiten hervorgerufen in Betracht, so die Parästhesien, vielleicht die vorübergehende Pleuritis, die Lymphdrüsenschwellungen und die Ödeme. Die übrigen Krankheitserscheinungen, die heftige Cystitis und der Douglasabszeß, die doch vor allen Dingen den Tod des Patienten zur Folge hatten, sind sicherlich durch anderweitige Infektion bedingt; oder, falls die fraglichen Parasiten die erste Ursache gewesen sein sollten, ist später eine Sekundärinfektion dazugetreten. Auch Filarienlarven werden häufig im Urin gefunden. Die Trübung des Urins war jedoch fast nur durch Leukozyten bedingt; Fettzellen, wie bei durch Filariaerkrankung bedingter Chylurie, konnten nicht nachgewiesen werden; es bestand also nur eine heftige Cystitis. Von einer Nierenaffektion konnte nichts nachgewiesen werden, so daß auch nicht mit Sicherheit behauptet werden kann, ob die fraglichen Parasiten sich in der Blase selbst entwickelt haben, oder aus deren Nachbarschaft eingewandert sind — der später aufgetretene paravesikale Tumor könnte ja als Sitz von Muttertieren angesehen werden — oder ob sie, aus dem Blute stammend, durch die Niere aus in die Blase gelangten. Die zweigipflige Fieberkurve, die nach den Salvarsaninjektionen einen einfachen, remittierenden Charakter annahm, könnte ebenfalls verlocken, an eine Filariaerkrankung mit ihrem Turnus zu denken. Was nun die Beeinflussung der fraglichen

Parasiten durch Salvarsan betrifft, so waren sie jedenfalls nach der Injektion nicht mehr zu finden, ebenso, wie im Falle Reichmann; außerdem verschwanden die Parästhesien; auch das Allgemeinbefinden hob sich merklich. Die Cystitis und der Douglasabszeß jedoch wurden in keiner Weise beeinflußt.

Die Form der Gebilde erinnert nach allem an eine Nematodenlarve. Der Mangel an Einzelheiten, so der charakteristischen Zellen läßt sich vielleicht durch die ungünstigen Färbungsmethoden erklären, die in unserem Falle angewandt wurden.

Die Größe der Gebilde stimmt ungefähr mit derjenigen der Larven der Filaria perstans überein, die 90 bis 300 μ lang und 4 bis 7 μ dick sind; sie haben keine Scheide, sind sehr kontraktil und verändern ihre Form mannigfach. Sie haben keinen Turnus und kommen in großer Zahl im Blute vor. Am Kopfende ist ein ausstreckbarer, feiner Stachel. Im zweiten Körperdrittel werden sie schmäler. Das Hinterende ist breit abgerundet. Die erwachsenen Tiere leben im Bindegewebe. Nur selten werden Krankheitserscheinungen infolge einer Infektion beobachtet. Sie kommen nur in tropischen Gegenden, besonders in Zentralafrika, vor.

Von ähnlicher Größe, ungefähr 200 μ lang und 5 μ dick, sind die Larven der Filaria demarquayi, deren Schwanzende im Gegensatz zur Mikrofilaria perstans zugespitzt ist. Beide Arten können auch vereint vorkommen. Es wird sogar angenommen, daß beide nur Varietäten dersel-

ben Art seien. Alle anderen bekannten Mikrofilarien sind bedeutend größer.

Die bei unseren Patienten gefundenen wurmartigen Gebilde sind jedoch meist kleiner wie die eben erwähnten Mikrofilarien; nur die größeren erreichen einigermaßen ihre Länge. Dies könnte jedoch, falls es sich nicht um eine neue Art handelt, vielleicht durch Schrumpfung bei der ungünstigen Färbung erklärt werden.

Trotz alledem möchte ich die Frage, welcher Art die wurmartigen Gebilde sind, offen lassen, obgleich man schon dadurch, daß die Gebilde auf Salvarsan verschwanden, zu der Annahme verleitet wird, es habe sich hier um lebende Tiere gehandelt. Vielleicht könnte jedoch diese Arbeit, die bereits in den letzten Jahren des öfteren aufgeworfene Frage von neuen Filariaerkrankungen der völligen Erforschung etwas näher bringen.

Zum Schlusse habe ich die angenehme Pflicht, Exzellenz Geheimrat Professor Dr. von Angerer für die gütige Übernahme des Referates ehrerbietigst zu danken. Gleichzeitig gestatte ich mir, Herrn Professor Dr. A. Ach für die Überlassung der Arbeit, Herrn Dr. Martin Mayer für die Ratschläge zur Färbung von Filarien, Herrn Professor Dr. Schminke für die Messung der Gebilde und Herrn Dr. Katzenberger für die freundliche Unterstützung bei der Untersuchung des Falles meinen besten Dank zum Ausdruck bringen.

Literaturverzeichnis:

Bockhorn M., Über bisher unbekannte Filariablutbefunde bei gefangenen Russen. Med. Klinik, 11. Jahrg. Nr. 37.

Braun Max, Die tierischen Parasiten des Menschen mit einem Anhang: Klinisch-therapeutischer Teil von Otto Seifert.

Frangenheim Paul, Die chirurgisch wichtigen Lokalisationen der tierischen Parasiten mit Ausnahme des Echinokokkus. Sammlung klin. Vorträge begründet von Richard von Volkmann, Nr. 424 (Serie XV, Heft 4), Chirurgtie Nr. 118.

Fülleborn in Kolle-Wassermann, Bd. 8.

Fülleborn, Bemerkungen zur Arbeit Reichmann. Münch. med. Wochenschrift, 58. Jahrg., Nr. 10.

Hertwig Rich., Lehrbuch der Zoologie.

Mine, Über das endemische Vorkommen von Microfilaria nocturna in Japan. Beihefte zum Archiv für Schiffs- und Tropenhygiene.

Mosler F. und Peiper E., Tierische Parasiten.

Neumann R. O. und Mayer Martin, Wichtige tierische Parasiten und ihre Überträger.

Reichmann V., Eine ungewöhnliche Filariaerkrankung, Heilung durch Ehrlich-Hata. Münch. Med. Wochenschrift, 58. Jahrg., Nr. 44.

Rodenwaldt, Bemerkungen zur Arbeit Bockhorn. Med. Klinik, 11. Jahrg., Nr. 44.

Lebenslauf.

Ich bin am 29. Juli 1892 in München geboren. Nach 4jährigem Besuch der Schule an der Herrenstraße zu München kam ich ins kgl. Wilhelmsgymnasium zu München. Nach der dritten Klasse trat ich ans kgl. Realgymnasium zu München über. Nach der 6. Klasse kam ich ans kgl. Realgymnasium nach Augsburg, wo ich 1911 die Reifeprüfung bestand. Von da an besuchte ich die kgl. Universität zu München, wo ich 1914 das Physikum und am 23. November 1916 die ärztliche Prüfung bestand. Vom 10. September bis 18. November 1914 diente ich bei der Kraftfahrerkompagnie zu München als Kriegsfreiwilliger. Seit 15. Januar 1916 bin ich als Feldunterarzt, und zwar seit 24. Januar 1916 am Reservelazarett Augsburg A. tätig.